

Depois da infeção, a lesão renal um caso de glomerulonefrite aguda pós-infecciosa

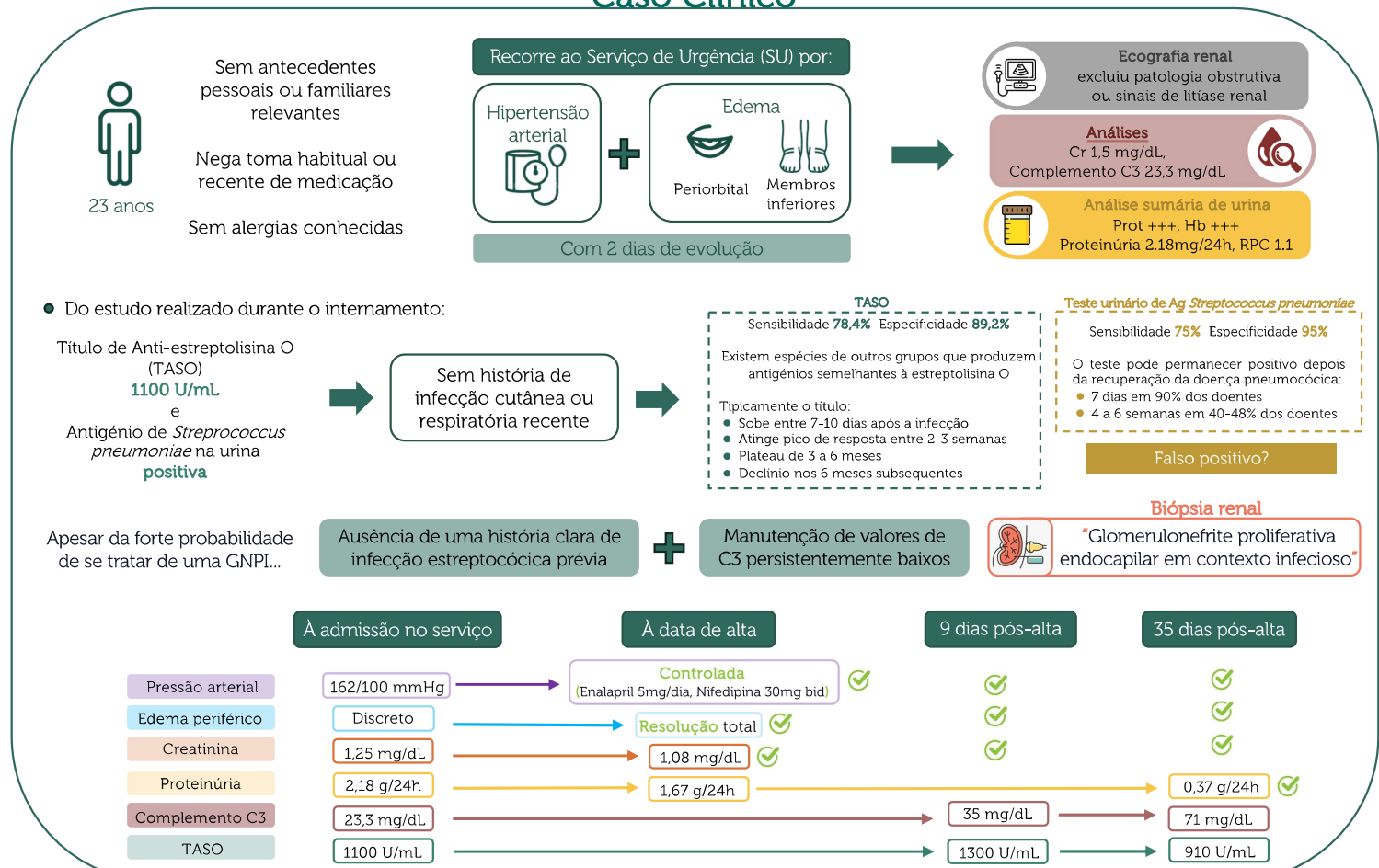
Patrícia Malhadas Ferreira¹, Beatriz Mendes², Sofia Coelho², Elsa Soares², Ana Natário²

¹ Centro Hospitalar Barreiro-Montijo; ² Centro Hospitalar de Setúbal

Introdução

- A glomerulonefrite pós-infecciosa (GNPI) é uma condição que surge habitualmente após uma infeção por estreptococos β -hemolíticos do grupo A, infeção essa que, clinicamente, se pode manifestar por afecção do tracto respiratório (mais frequentemente faringite) ou da pele.
- Existem três mecanismos imunológicos provavelmente envolvidos na lesão glomerular na GNPI: deposição de complexos imunes circulantes, formação de complexos imunes *in situ* associados a antígenos bacterianos ou antígenos intrínsecos (resultantes de mimetismo molecular) e a activação local do complemento

Caso Clínico



Conclusão

- Este caso reveste-se de pertinência pois não somente demonstra aquela que é uma causa frequente de síndrome nefrítico (com uma incidência anual que varia entre os 9,5 e 28,5 por 100 000 indivíduos) como o faz ao mesmo tempo que evidencia o desafio diagnóstico da determinação do agente etiológico em doente assintomático.
- Denote-se ainda a importância da vigilância destes doentes, uma vez que, e em oposição às crianças, o seu prognóstico nem sempre é benigno - com efeito, alguns desenvolvem hipertensão, proteinúria recorrente e insuficiência renal a longo prazo.